血球凝集反応

例 8

血清	血球	× 2	× 4	× 8	×16	×32	×64	対照
母	仔	卄	+	+	卄	—	—	—
母	父	—	—	—	—	—	—	—
父	仔	—	—	—	—	—	—	—
母	任意の豚	—	—	—	—	—	—	—

溶血反応

例	血清	血球	×2.5	×5	×10	×20	×40	×80	対照
4	母	仔	卄	+	+	+	—	—	—
	母	任意の豚	—	—	—	—	—	—	—
	母乳	仔	—	—	—	—	—	—	—
5	母	仔	卄	卄	+	+	+	—	—
	母	父	卄	卄	卄	+	+	—	—
	父	仔	—	—	—	—	—	—	—
	母	任意の豚	+	+	—	—	—	—	—
6	母	仔	+	+	+	+	—	—	—
	母	父	卅	卅	卄	+	+	—	—
	母	任意の豚	—	—	—	—	—	—	—
7	母	仔	+	+	+	+	—	—	—
	母	父	+	+	+	—	—	—	—
	母	任意の豚	+	+	—	—	—	—	—

「*Babesia bovis*感染牛の血清生化学的検討」

安里 左知子 他、沖家衛試年報 第26号 P52~57 1990

・*B. bovis*実験感染牛の血液・血清生化学検査を実施したところ、ⅰ)検査値の変化は発症中に限られ、その他の時期に著変は認められなかった。また、ⅱ)その変化も*B. bovis*感染に特異的な所見ではなかった。よって、本感染症の診断には血液塗沫検査や抗体検査を優先して実施することが肝要と考察。

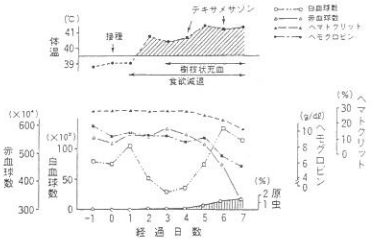

図2 血液検査（2号牛）

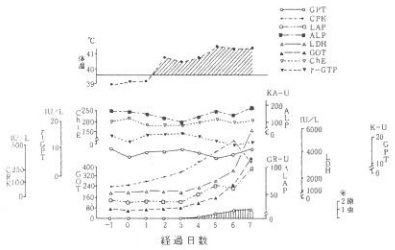

血清生化学検査（2号牛）

「アカシカの急死例における血液生化学的検査」

安里 左知子 他、沖家衛試年報 第30号 P57~60 1994

・1994年5月本島北部の牧場で65頭のアカシカが元気消失、流涎、起立不能を呈し死亡した症例について病性鑑定を実施したところ、ⅰ)血清中のGOT、LDHは著明に上昇し肝機能障害が認められ、ⅱ)給与牧草から8,000ppm以上の硝酸塩が、また消化管内容物から72～165μg/dlの亜硝酸態窒素が検出されたが、血液中での上昇はなかった。これらのことから硝酸塩中毒が疑われたが、血液の凝固不全やチョコレート色等の臨床所見がなく、メトヘモグロビンの定量がなされなかったため確定診断には至らなかった。

血清生科学的検査成績

		No. 2 死亡	No. 3 生存	No. 4 生存	No. 5 生存	正常値[1]
BUN	mg/dl	17.5	11.6	12.2	14.0	25.0
T-cho	〃	88.4	77.2	78.3	91.8	76.0
TP	g/dl	6.0	6.0	6.0	6.0	6.9
Albmin	%	55.6	61.9	49.1	65.2	
α	%	10.8	13.1	9.2	10.0	
β	%	7.2	7.2	7.4	7.6	
γ	%	26.4	17.8	34.2	17.2	
A/G		1.3	1.6	1.0	1.9	1.5
IP	mg/dl	4.3	5.1	4.1	7.6	6.9
Ca	〃	7.6	7.4	4.0	11.9	9.4
Mg	〃	2.3	3.1	2.8	2.1	2.3
Cu	μg/dl	55.2	48.3		48.3	70-150
LDH	W-U	3316	1631	1843	2720	681
GOT	K-U	535.2	287.5	336.3	349.0	47.5
OCT	IU/1	13.2	9.8			1-10

血清および各消化管内容物の亜硝酸態窒素

	No. 1 死亡	No. 2 死亡	No. 3 生存	No. 4 生存
採材月日	5／17	5／19	5／17	5／25
血清		6.8	7.2	5.2
心血	14.0			
尿	26.1			
第一胃	84.0	120.0		
第二胃	165.0			
第三胃	148.0	84.0		
第四胃	72.0	72.0		
十二指腸	80.0			
回腸	100.0			
盲腸	80.0	149.0		
直腸		96.0		
心嚢水	9.6			
腹水	4.8			

2．その他

「全血保存が血清性状におよぼす影響」

平安名 盛巳 他、沖家衛試年報 第18号 P31~36 1981・82

・全血保存が血液生化学検査結果に及ぼす影響を、ホルスタイン種の血液を用いて、室温と4℃保存の条件下で19項目について経時的に検査を実施したところ、ⅰ)ALPほか10血清成分は48時間有意な変化は見られず、ⅱ)しかし血糖、尿酸、GOT、K及びIPは影響を受けることが判明。また、ⅲ)これらの変化は4℃保存において軽減されたことから、ⅳ)血清生化学検査に供する場合、採血後4℃に保存し1時間以内に血清分離する必要があることが明らかになった。

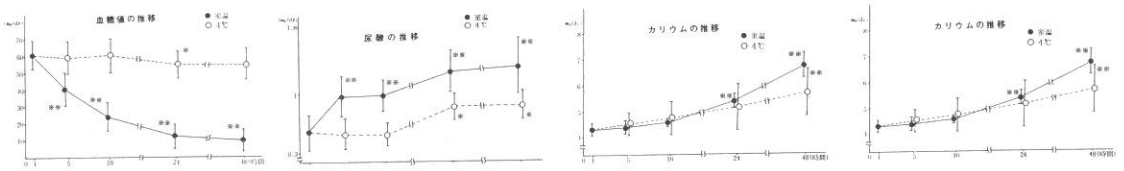

「全血および血清保存が血清蛋白分画値におよぼす影響」

平安名 盛巳 他、沖家衛試年報 第19号 P25~28 1983

・全血および血清保存が血清蛋白分画値におよぼす影響を、ホルスタイン種の血液を用いて、保存温度・凝固防止剤使用の有無・凍結融解の回数について種々の条件下で経時的に検査を実施したところ、ⅰ)全血及びEDTA血いずれも保存温度にかかわらず総タンパク量および各タンパク分画値には有意な変化は認められず、ⅱ）血清の保存も同様で、ⅲ)凍結融解の繰り返しも4回まで変化はなかった。ⅳ)以上のことから血清蛋白分画検査においては、特別な処理を施すことなく輸送、検査が可能であることが判明した。

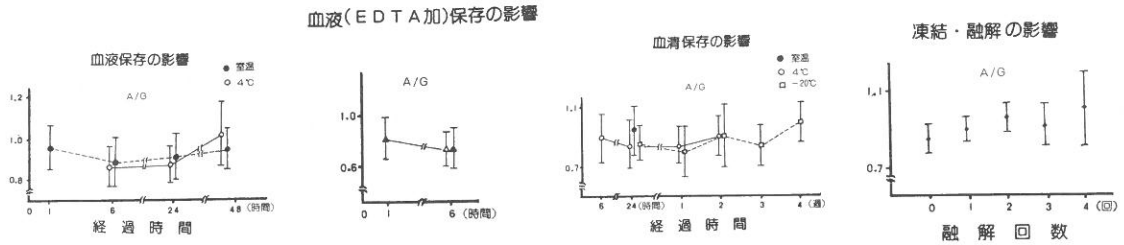

「血清保存が乳用牛の血清性状におよぼす影響」

平安名 盛巳 他、沖家衛試年報 第19号 P29~32 1983

・血清保存が乳用牛の血清性状におよぼす影響を、採血後1時間以内に分離したホルスタイン種の血清を用い血清成分12項目について、室温・4℃・-20℃の保存温度条件で経時的に検査を実施したところ、ⅰ)20時間以内であればいずれの項目も保存温度にかかわらず有意な変化は認められず、ⅱ)4℃保存では殆どの成分はさらに1ヶ月間安定で、唯一LDHが有意に低下したが、ⅲ)-20℃保存では全て高い安定性を示した。ⅳ)以上のことから、適切に分離された血清であれば、4℃で数日内の輸送・検査が可能で、-20℃保存ならさらに長期間の保存が可能あることが判明した。

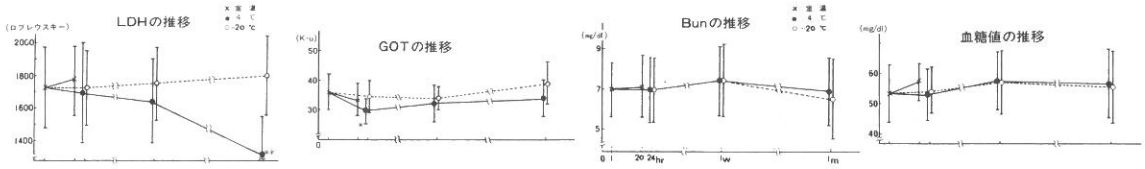

「自動血球計算器による血球算定条件の検討」

大野 惇 他、沖家衛試年報 第23号 P75~81 1987

・自動血球計算器による血球算定条件を牛、豚、馬および山羊の血液を用い、ディスクリミネーター値および血液希釈後の安定性を検討したところ、ⅰ)赤血球算定の適正ディスクリミネーター値は牛；80～90、豚；90～100、馬；90～100であったが、山羊では設定不能であり、ⅱ)白血球の適正ディスクリミネーター値は牛；55～80、豚；90～100、馬；70～80、山羊；80～90であった。ⅲ)また血液希釈後、赤血球数は120分まで安定で、溶血剤添加後の白血球数は牛・豚・馬で120分目に低下する傾向が見られたが、山羊では安定だった。

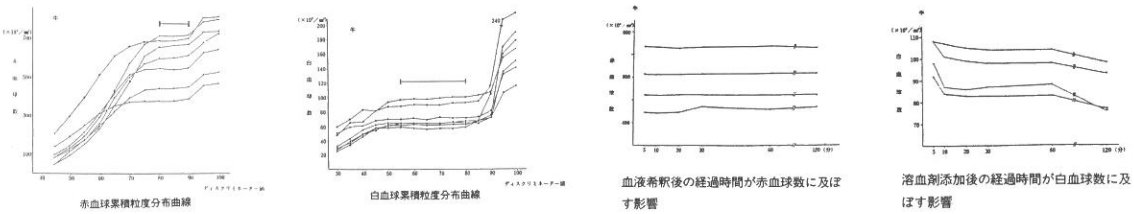

赤血球累積粒度分布曲線　白血球累積粒度分布曲線　血液希釈後の経過時間が赤血球数に及ぼす影響　溶血剤添加後の経過時間が白血球数に及ぼす影響

「豚の血球形態に及ぼす血液塗沫標本作成方法および血液保存条件の影響について」

大浜 勝 他、沖家衛試年報 第23号 P82~86 1987

・血液塗沫標本作成方法および血液保存条件が、豚の血球形態に及ぼす影響について、標本作成時の塗沫・乾燥・固定の諸作業と、血液保存温度および時間につき種々条件設定し、血球形態・染色性を検討したところ、良好な血液塗沫標本を作成するためには、ⅰ)薄層塗沫後、急速乾燥し、ⅱ)長時間のアルコール固定はさけ、ⅲ）採血後できるかぎり速やかに塗沫することが肝要であることが明らかとなった。一方、ⅳ)保存温度は低温の方が形態変化を引き起こしやすいことが判明した。

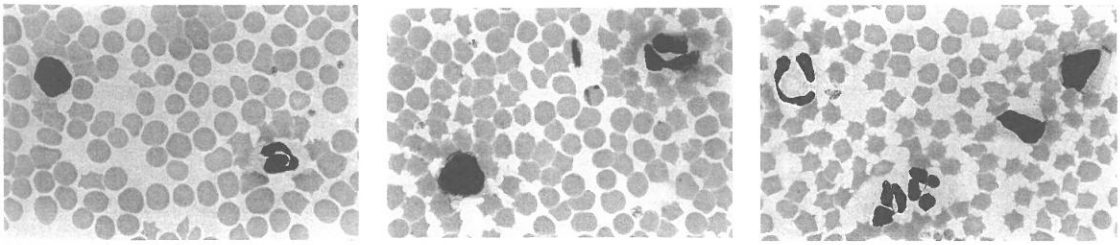

正常リンパ球と好中球　クロマチンがにじみ出したリンパ球と好中球　保存中に過分葉した好中球

「種雄牛の血清生化学検査値について」

安里 左知子　沖家衛試年報 第27号 P50~53　1991

・種雄牛および候補牛30頭の健康状態を把握するため、血液生化学検査を4回継続実施し、報告されている放牧牛等の正常値と比較したところ、ⅰ)CPKはほぼ全頭で高値を示し、ⅱ)BUN、Caは低値を示す傾向だった。ⅲ)また低TG・T-Choを指標に脂肪壊死牛の摘発を試みたところ、低値を示した9頭中3頭で直腸検査により脂肪壊死を確認した。

「黒毛和種育成牛の血液成分値と月齢に伴う変化」

仲嶺 マチ子　沖家衛試年報 第34号 P51~53　1998

・黒毛和種育成牛(<1～11ヶ月令)の血液成分17項目を測定したところ、ⅰ)特に 1ヶ月令未満では他の月齢と異なっており、ⅱ)Alb、GOT、LDHおよびGGTについては、統計的に有意差があった。

黒毛和種育成牛の各月齢における血液成分値

項目	平均月齢(頭数)	0*(n-10)	1(n-23)	2(n-29)	3(n-18)	4(n-39)	5(n-20)	6(n-50)	7(n-41)	8(n-44)	9(n-15)	10(n-9)	11(n-6)
Alb (g／di)	平均値	2.85	3.26	3.29	3.23	3.34	3.33	3.42	3.49	3.47	3.64	3.49	3.37
	標準偏差	0.25	0.34	0.25	0.37	0.39	0.39	0.39	0.33	0.57	0.23	0.31	0.43
	5%月齢**		0	0	0	0	0	0	0～3	0	0～5	0	0
GOT (IU/L)	平均値	24	34.96	47.66	48.44	51.64	61.3	53.32	49.39	54.48	50.27	54.56	40.17
	標準偏差	6.08	10.94	32.54	14.07	18.74	30.05	14.51	17.83	29.36	10.78	12.15	9.89
	5%月齢		0	0.1	0.1	0.1	0.1	0.1	0.1	0.1	0.1	0.1,6	6
LDH (IU／L)	平均値	935.7	1360.1	1496.7	1494.1	1508.8	1364.5	1571.9	1516.4	1591.6	1418	1877.7	1455
	標準偏差	264.1	280.6	627.2	449.93	355.27	413.28	347.52	415.55	547.86	447.35	279.31	394.94
	5%月齢		0	0	0	0	0	0.1	0	0	0.1	0,3,4,5,6,7,9	0
GGT (IU／L)	平均値	237	41.8	31.6	37.2	29.6	28.3	29	29.1	28.4	29.8	28.7	28
	標準偏差	217.6	22.7	11.5	29.5	13.4	8.3	8.5	16	7.6	6	8.9	5.3
	5%月齢	1～11											

＊：1カ月齢未満、　＊＊：有意差 ($p<0.05$) を示した月齢

第５章　　病理部門の試験研究の経過と業績

－病理とは「病（やまい）」の「理（ことわり）」を明らかにすることである－

当場における病理関連の試験研究は、ソテツ中毒やレプトスピラ病、アルボウイルスによる異常産といった亜熱帯地方特有の疾病について取り組まれてきた。従来用いられてきたアプローチ法としては生産現場での発症例を検査材料として、HE染色及び特殊染色を用い他部門と連携しながら病態の解明を行ってきた。近年、免疫組織化学的手法の発展によりウイルスや細菌などの病原体及び関連物質を直接証明することが可能となり、豚における複合感染症の多種類の病原体の証明や病原体と病変間の解析に成果を上げつつある。今後は遺伝子解析技術等の応用も探りつつ、諸研究を実施していくこととしている。

第１節　牛に関する試験研究

「牛の白筋症について　ニュージーランドからの輸入牛における船内発生例」

又吉栄忠　他、沖家衛試年報第9号　P58～62　1968

＊生化学部門に記載。

「牛のソテツ中毒に関する研究　(2)ソテツ葉給与中における病理学的検索」

天久勇市　千葉好夫　他、沖家衛試年報第21号　P24～31　1985

＊生化学部門に記載。

「牛のレプトスピラ症の病理組織学的検討」

千葉好夫　他、沖家衛試年報第21号　P70～73　1985

沖縄県の北部地区で、1984年12月5日に発生した早産の子牛(胎齢８か月)１例について、病性鑑定を行った。解剖所見では著変は認められなかったが、病理組織学的検索では腎にリンパ球の浸潤を伴った間質性腎炎像を認めた。また、腎尿細管は変性崩壊し、著明なリポフスチンの沈着がみられたほか、鍍銀染色で多数のスピロヘータ(レプトスピラ)が認められた。電子顕微鏡的検索では、比較的正常な腎の近位尿細管の刷子縁(微絨毛)にレプトスピラが確認された。細菌学的検査では子牛の腎臓から*Leptospira hebdomadis*が分離された。

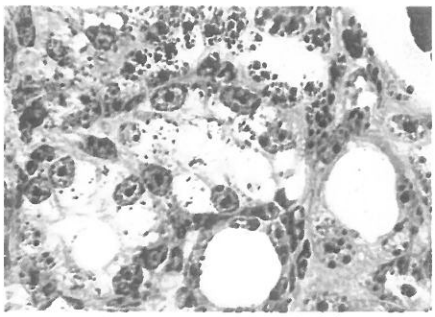

腎Wathin－Starry鍍銀染色

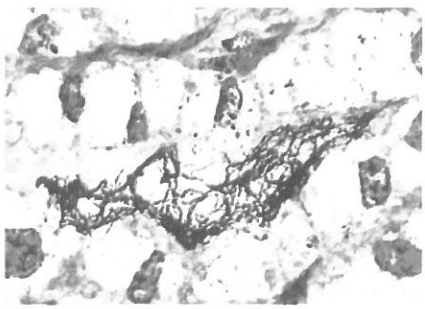

腎 Wathin－Starry鍍銀染色(×3,000)

「沖縄県における牛の異常産の発生事例」

千葉好夫　他、沖家衛試年報第22号　P42～46　1985

1985年11月頃から６月にかけて南九州地方を中心に従来のアカバネ病とは異なる虚弱児的様相を呈する牛の流行性異常産が多発した。沖縄県においても同様の異常産が発生したので報告する。1)この異常産では哺乳困難、起立不能、後弓反張及び盲目を呈し、アカバネ病に見られる体型異常は認められなかった。2)アカバネ病ワクチンの有無に関係なく発生し、初産分娩牛に認められた。3)病理解剖所見では大脳及び小脳の著明な欠損を認め、その他の臓器には異常が見られなかった。4)組織学的には大脳及び小脳の形成不全、海綿状化、石灰化病巣を主体としていた。5)アカバネ病ウイルスの中和抗体は陰性、中山ウイルスに対しては陽性を示した。6)沖縄県に発生した今回の異常産は、九州に多発した異常産と共通しており、中山ウイルスの関与が示唆された。

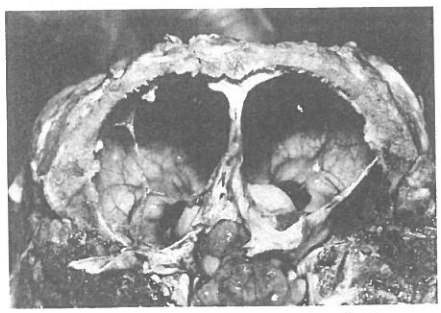

剖検所見～大脳外套はほとんど欠損し、空洞を形成。その空洞には髄液を入れていた

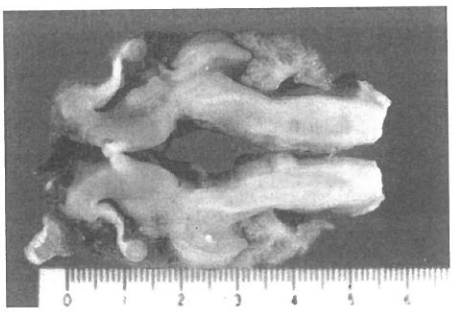

剖検所見(割面)～大脳外套の索状化。小脳の変形、小葉の不明瞭化及び第四脳室の拡張

「子牛型白血病の発生事例」

千葉好夫　他、沖家衛試年報第23号　P39～43　1987

昭和62年５月６日、石垣島で臨床的に白血病と診断された黒毛和種について病性鑑定を行った結果、子牛型白血病と診断された。子牛は７か月齢で、同年３月に肺炎症状を呈して発症し、体表リンパ節の腫脹、眼球突出や呼吸速迫を呈して予後不良に至った。剖検所見では各リンパ節の腫大、肝の腫大及び白斑、腎の結節性白斑などが認められた。組織学的には、肝のグリソン鞘を中心にして腫瘍細胞の浸潤が見られた他、脳、腎、脾、リンパ節に特徴的な腫瘍細胞の浸潤が認められた。血液検査の結果では好中球の減少、消失、異常細胞の出現が見られた。また牛白血病(BLV)の抗体は陰性であった。

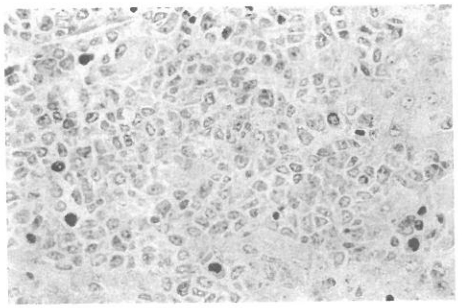

肝における腫瘍細胞

(×400ギムザ染色)

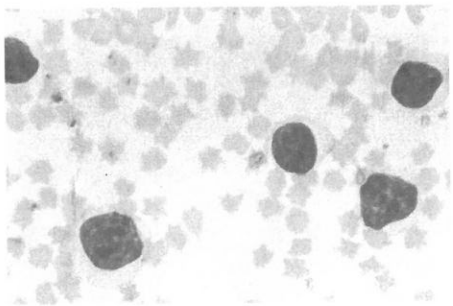

血液塗抹　異常細胞

(×1,000ギムザ染色)

「小浜島で発生した牛のバベシア病」

慶留間智厚　他、沖家衛試年報第26号　P64　　1990

小浜島の周年放牧を行う黒毛和種繁殖農家において雌牛が死亡した。臨床症状は嗜眠や歩様蹌踉がみられ、発症して３日目に死亡した。病理解剖所見では、全身の脂肪組織や肝臓が黄色を呈し、胆嚢の腫大、脾臓の著しい種大が認められた。脳は脆弱で汚れた乳白色を呈していた。病理組織所見では、脳の毛細血管において原虫寄生赤血球の集積が著明に認められた。電顕的には円形の原虫が認められた。肝臓では毛細胆管に胆汁栓の形成が中等度に認められ、肝細胞の巣状壊死が多発していた。脳のスタンプ標本を用いて間接蛍光抗体法を行った結果、抗*Babesia bovis*血清陽性を示した。以上の検査結果から本症例は*B.bovis*感染症と診断された。

「アカバネウイルスが関与した異常産子牛の病理学的検索」

安里　仁　他、沖家衛試年報第35号　P84～86　1999

1998年１月～1999年10月にかけてアカバネ病及びアカバネウイルス(AKV)感染が疑われた異常産18例について特徴病変とウイルス抗原分布の関連性を免疫組織化学的手法(SAB法)を用いて検討した。体型異常(脊椎湾曲、四肢の屈曲)を伴う14例では大脳における脳炎像は弱かったが、脊髄腹角神経細胞の減数・変性と四肢の骨格筋における矮小筋症が強く認められた。SAB法では脊髄腹角神経細胞質内でAKV抗原が高率に認められた。体型異常を伴わない流産・早産例については、大脳における非化膿性脳炎像が強く、脊髄腹角神経細胞や骨格筋の病変は軽度であった。AKV抗原については大脳の神経細胞質内で高率に認められ、骨格筋では全例とも抗原は認められなかった。今回検索した矮小筋症については脊髄腹角における病変による二次的なものと考察された。

病理解剖学的検査

No.	死産・正常分娩														流産・早産			
部位	1	2	3	4	5	6	7	8	9	10	11	12	13	14	15	16	17	18
大脳欠損														○				○
小脳欠損																		○
脊柱湾曲	○	○		○	○	○		○	○	○	○	○	○					
前肢奇形	○	○		○	○	○		○		○	○	○	○	○				
後肢奇形	○	○	○		○		○		○				○					

免疫組織化学的検査

No.	体型異常を伴う死産・正常分娩														流産・早産			
部位	1	2	3	4	5	6	7	8	9	10	11	12	13	14	15	16	17	18
中脳					+			+							⧺	⧺	⧺	
脳橋					+			+		+	+				+	+	⧺	
延髄	+				+	+							+					
脊髄	⧺	⧺	⧺	⧺	⧺	⧺	⧺	⧺	⧺	⧺	⧺	⧺	⧺	+	+		+	+
骨格筋																		

第２節　豚に関する試験研究

「豚の白血病について」

奥田高夫　他、沖家衛試年報第6号　P18～19　1965

病性鑑定依頼のあった病豚について検索した結果、リンパ球及びリンパ芽細胞が流血中白血球の大部分を占めるリンパ性白血病を所見した。病豚は３頭で共通点として(1)白血球の異常増加が見られ、しかも流血中の白血球中リンパ球性細胞が95%以上を占め、且つこれらの中の大多数がリンパ芽球によりなっていること。(2)視力の喪失、眼球の腫大突出、瞳孔の白濁(前眼房水の混濁)を見ていること。(3)発病からへい死までの経過が長く、一般的な治療により快復しないこと。(4)何れも中豚以下の若豚に見られていること、が挙げられる。本病は報告数も割に少ないが面白いケースとして報じる。

「トキソプラズマ症に由来すると思われる豚のてんかん様発作について」

奥田高夫　他、沖家衛試年報第6号　P28　1965

病性鑑定依頼のあった種雄豚で、神経症状(癲癇様発作)を主徴とするものについて検索した結果トキソプラズマ症に由来すると思われる豚の癲癇様発作を所見した。種雄豚が癲癇様発作を起こし、間代性痙れん、唾液分泌亢進等の症状を呈した。組織所見では大脳では囲管性細胞浸潤、髄質内壊死病巣の散在と出血巣の散在。視床部トキソプラズマ原虫のプソイドチストの存在などが認められた。大脳中にトキソプラズマ原虫のプソイドチストが確認された事は、トキソプラズマ症の不顕性感染があったものと考えられる。

「と畜場に於けるSEPの調査成績」

又吉栄忠　他、沖家衛試年報第10号　P87～91　1969

多頭飼育の普及により豚の流行性肺炎が問題となりつつあるが、本病の浸潤度を知るためと殺豚において本疾病の調査を行った。材料は真玉橋と畜場、宮古、八重山と畜場に出荷された818頭について、調査は肺の肉眼的ならびに病理組織学的検査に重点をおいて行った。肉眼的には818頭中80頭(10.5%)にSEPの変状がみられた。各肺で最も多く出現する部位は両側の心葉で、次いで中間葉、片心葉の順であった。組織学的には気管支及びその周辺に於ける変状では、粘膜上皮の別離が最も多く、肺胞では上皮の脱落であった。今回の調査の結果から本県におけるSEPの浸潤度は本土と同じ程度であると思われる。

肺炎病巣の各葉における発生状況

尖葉		心葉		膜横隔葉		中間葉
A	A′	B	B′	C	C′	D
21	15	28	37	11	9	30
36		55		20		30

B	A B	A B C D	B′ D	A B D	B′	A B C D	B C	A′	A D
7(12%)	6(10.3)	6(10.3)	6(10.3)	4(6.9)	4(6.9)	3(5.2)	3(5.2)	2(3.4)	2(3.4)

AB′	A′B′C′	A′B′D′	AB′CD	B D	A′ B′	A B C	AB′C′D	A′B′CD	BCD
2(3.4)	2(3.4)	2(3.4)	2(3.4)	2(3.4)	1(1.7)	1(1.7)	1(1.7)	1(1.7)	1(1.7)

A ―― 片尖葉　　C ―― 片横隔膜葉
A′ ―― 両尖葉　　C′ ―― 両横隔膜葉
B ―― 片心葉　　D ―― 中間葉
B′ ―― 両心葉

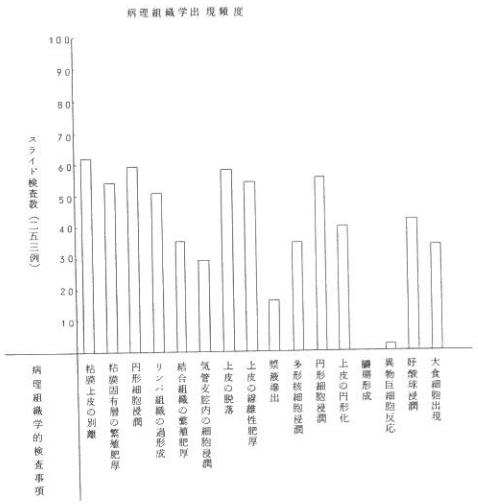

「と畜場における豚の流行性肺炎(SEP)の調査成績(その2)」

又吉栄忠　他、沖家衛試年報第11号　P47～52　1970

先回の調査の結果、SEPの肺病変の確認においては、肉眼的検査と病理組織学的検査の双方に殆ど差がないことが明らかになったので、今回は肉眼的検査によって、主として地域別発生状況及び飼育形態別発生状況を調査した。本島、宮古、八重山にある5と畜場において886頭調査し294頭(33.2%)にSEPの病変を確認した。地域別には南部が最も発生率が高く(53.1%)、中部(32.8%)、北部(22.0%)、宮古(13.6%)の順に発生率は低くなり、八重山ではSEPは発見でき

なかった。飼養形態別には大養豚場(10頭以上飼育)において43.2%、小養豚場(10頭以下飼育)において23.8%で、明らかに大養豚場における発生率が高かった。

ＳＥＰの地域別，飼養形態別発生状況調査成績

と畜場名	検査頭数	南部		中部		北部		宮古		八重山	
		大	小	大	小	大	小	大	小	大	小
真玉橋	256	82/141 (58.2)	54/113 (47.8)	15/27 (55.6)	10/16 (62.5)	13/24 (54.2)	8/39 (20.5)				
美里	314	0/1 (－)	0/1 (－)	55/146 (37.7)	23/125 (18.4)	7/35 (20.0)	2/11 (18.2)				
名護	213					4/24 (16.7)	13/80 (16.3)				
大小別計		82/142 (58.2)	54/114 (47.8)	70/173 (40.5)	33/141 (23.4)	24/83 (28.9)	23/130 (17.7)	6/8 (75.0)	2/51 (3.9)	0/9 (－)	0/35 (－)
総計	294/886 (33.2)	136/256 (53.1)		103/314 (32.8)		47/213 (22.0)		8/59 (13.6)		0/44 (－)	

「豚の肝白斑病の病理学的検討」

花城康清　他、沖家衛試年報第18号　P17～30　1981～1982

肝の白斑が多発していたＹ養豚場の肥育豚199頭について肝の白斑の発生状況を調査し、うち50例(１群25頭、２群25頭)について病理組織学的検査を行った。病理組織学的に新、旧の多発性好酸球性間質性肝炎、多発性結合織増生、新、旧の巣状実質壊死及びリンパ濾胞増殖が肝の主病変として認められた。これは、肝に繰り返し発現する炎症の存在とその陳旧化像を示しており、多発性寄生虫性慢性間質性肝炎、寄生虫性肝硬変、肝の“White spot”“Milk spot”もしくは回虫幼虫による肝病変として報告されている所見に一致していた。今回の検索例とその同居豚には、寄生虫性間質性肝炎の原因として知られている肝内移行性の寄生虫は回虫以外には認められなかった。回虫の寄生率及び回虫に対するCF反応陽性率の結果から肝の白斑の顕著に認められた１群で高い感染が認められた。以上の結果からＹ養豚場の肥育豚にみられた肝の白斑の原因として、回虫幼虫の肝内移行が最も重視された。

肉眼病変、その他

肝病変	１群(７～10月)	２群(１～６月 11、12月)
充実性白斑	52%	32%
網目状白斑	96%	68%
リンパ小結節型白斑	52%	40%
線維素性または、線維性肝包膜炎	24%	20%
肝白斑発現程度(平均)	2.08	1
肝全廃棄率	40%	4%
回虫寄生率	16%	8%

病理組織学的変化（陽性例%）

	好酸球性間質炎 新鮮	好酸球性間質炎 陳旧	リンパ球性間質炎	結合織増生	濾胞増生	巣状実質壊死
１群	52	68	100	92	64	36
２群	40	56	96	96	56	28

肝リンパ節

	出血	水腫	小動脈壁の水腫性膨化	好酸球の増加	髄外造血
１群	36	88	64	32	8
２群	52	68	28	4	0

肺

	線維性胸膜炎	リンパ濾胞増殖	間質性肺炎	気管支炎
１群	48	96	76	4
２群	40	92	92	0

1. 肺胞内に肺胞上皮、リンパ球、好中球浸潤、　2. １例で好酸球性肺炎

「豚の水頭症を伴った多発性膿瘍」

千葉好夫　他、沖家衛試年報第22号　P73～76　1985

飼養頭数70頭規模の養豚農家で、生後45日齢の子豚１頭(雄、7.5kg)が突然倒れ、横臥、遊泳運動、神経過敏などの神経症状を呈した。病理解剖所見：病変は脳に限定し、その他の臓器には著変を認めなかった。脳では水頭症及び多発性の脳膿瘍を形成していた。

病理組織所見：多発性脳膿瘍の病変部では水腫、細胞浸潤、大小多数の凝固壊死巣(膿瘍)を認めた。膿瘍は肉芽形成しており慢性的経過を認めた。細菌検査では膿瘍から*Streptococcus suis* Ⅱが分離され、組織学的にも膿瘍領域に多数のグラム陽性の連鎖した球状菌の集塊が認められ

た。大脳半球前半部では髄液の貯留により実質は菲薄化しており組織学的に非化膿性脳炎像を呈していた。この非化膿性脳炎、水頭症及び多発性脳膿瘍との関連性については追求できなかった。



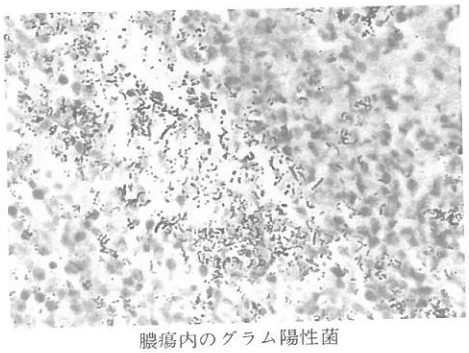

膿瘍内のグラム陽性菌

「酵素抗体法（SAB法）によるレプトスピラの検査」

慶留間智厚　他、沖家衛試年報第29号　P76　　1993

豚レプトスピラ症野外例の流産胎児の腎臓についてHE染色、銀染色、免疫組織化学的手法(SAB法)を用いて検索し比較検討した。また、１種抗血清での多種血清型菌抗原の検出の可能性を確認するため、10種血清型の交差試験を行った。SAB法は銀染色に比較すると染色された菌体の視認性が極めて高く、感度も良好で少数の菌体でも確認が比較的容易であった。銀染色では繊維組織も染色された。10種血清型間の交差試験では抗*L.australis*血清が10種血清型菌抗原すべてにホモ間と同程度の反応を示した。従来、*Leptospira*の血清型が多数存在するため、菌の分離同定が行われていない検体についてはSAB法での検索は困難であったが今回の成績より抗*L.australis*血清単味で検索を行っても今回使用した10種血清型菌抗原については検出可能であると考えられ、野外例の診断に役立つものとなる。

「酵素抗体法による豚レプトスピラ症の組織内における菌抗原分布の検討」

安里　仁　他、沖家衛試年報第31号　P53　　1995

豚レプトスピラ症の病理組織学的診断法の検討として銀染色による菌体の染色、酵素抗体法(SAB法、ABC法)による菌抗原の検出の比較を野外例(20例)の流産胎児の肝臓及び腎臓を用いて行った。銀染色法(ワーチン・スターリー染色)ではHE染色法による病変とほぼ一致して菌体が検出されたが、還元液の微妙な処理時間で染色性に差があり特異性に問題があった。SAB法、ABC法ではHE染色では見極めが困難な病変からも菌抗原が検出され、特異性も高かったが抗血清が高濃度だとSAB法では非特異反応が見られる傾向があった。ABC法では抗血清が低濃度だと染まりにくいなどの欠点が認められた。抗血清が少量でよいことなどを考慮するとSAB法による菌抗原検出が有効であると考えられた。

「*Vero*毒素産性大腸菌(VTEC)が分離された豚の大腸菌性腸管毒血症の病理学的所見」

安里　仁　他、沖家衛試年報第32号　P45～49　1996

県南部の養豚場で40～60日齢の子豚が神経症状を呈し、急死する疾病が多発した。搬入された14頭について病性鑑定を実施したところ、剖検所見においては５頭で肺の充血・水腫、11頭